

ÉVALUER L'ÉTAT D'ENGRAISSEMENT DES AGNEAUX

Le tri des agneaux dans un objectif de les commercialiser repose avant tout sur des points de repère qui nécessitent de les palper.

Trier les agneaux à l'état d'engraissement optimum, c'est-à-dire en classes 2 ou 3 selon la grille EUROP et le circuit de commercialisation (certains valorisant mieux la classe 2, d'autres la classe 3), nécessite de les palper individuellement. La pesée reste un bon indicateur mais ne peut être le seul à l'exception de populations particulièrement homogènes en termes de race, mode d'alimentation et sexe. Dans le cas contraire, la variabilité entre les agneaux est importante et le risque de commercialiser des agneaux trop maigres ou trop couverts est non négligeable.

Pour déterminer l'état d'engraissement des agneaux, des mannequins en bois qui permettent de se tester sont à votre disposition lors des Salons et journées techniques.



LES TROIS POINTS DE REPÈRE

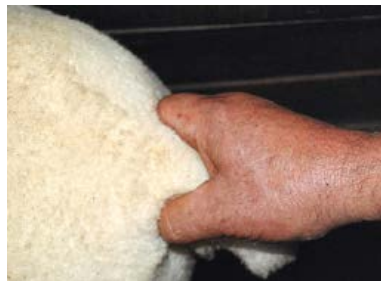

▲ **LA PESÉE N'EST PAS UN INDICATEUR SUFFISANT POUR ÉVALUER L'ÉTAT D'ENGRAISSEMENT DES AGNEAUX**



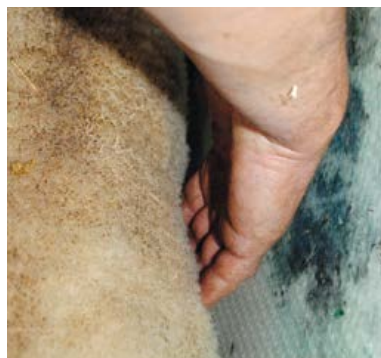◀ LE DOS

La palpation du dos est le point de repère le plus important. L'épaisseur du gras déposé sur les côtes est évaluée.



◀ LA QUEUE

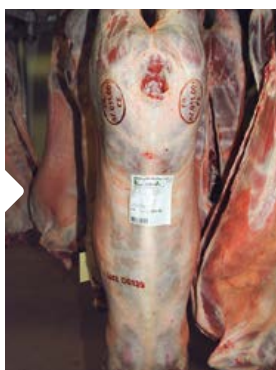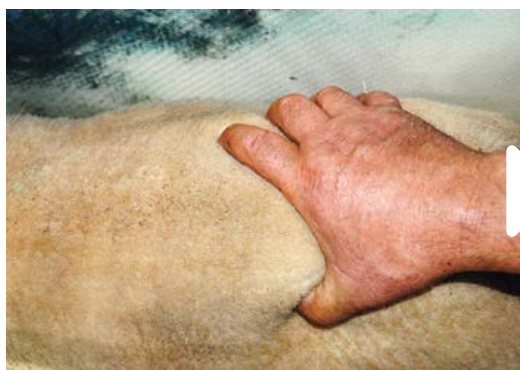Le gras qui entoure la queue peut également être estimé dans un second temps. Il s'y dépose sur des carcasses trop grasses.



◀ LES CÔTES

La palpation de la couverture de gras des côtes est un autre indicateur de second plan. Si les côtes sont difficilement décelables, l'animal est trop gras.

DE MAIGRE À COUVERT, EN VIF ET EN CARCASSE

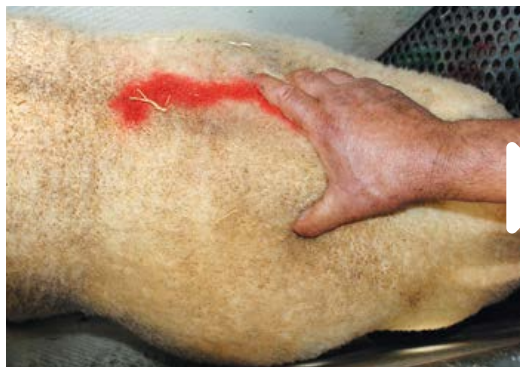

AGNEAU MAIGRE

(classe 1 sur la grille EUROP)

EN VIF : les doigts passent sans pression sous les apophyses et les os du dos sont facilement préhensibles.

EN CARCASSE : la couverture de graisse est inexistante à très faible.

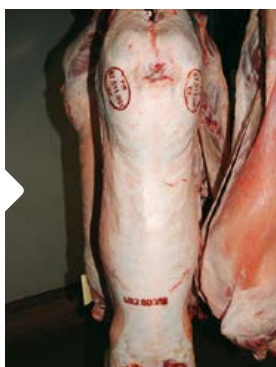
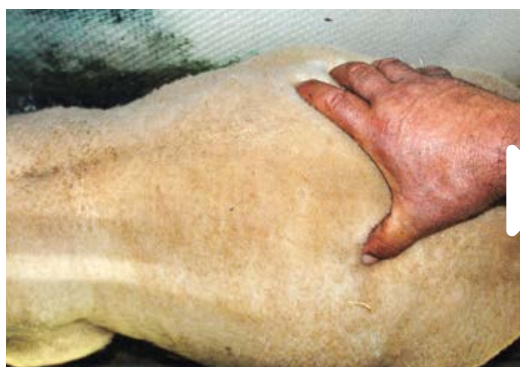
AGNEAU AVEC UN ÉTAT D'ENGRAISSMENT FAIBLE

(classe 2 sur la grille EUROP)

EN VIF : les apophyses transverses et épineuses sont facilement décelables avec une faible pression de la main.

EN CARCASSE : une légère couverture de graisse couvre la carcasse; les muscles sont presque partout apparents.



AGNEAU AVEC UN ÉTAT D'ENGRAISSMENT MOYEN

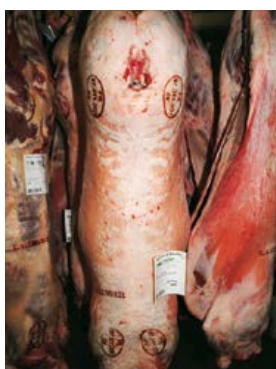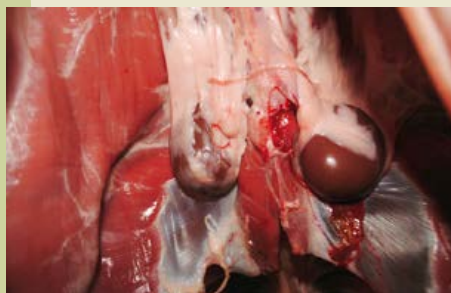
(classe 3 sur la grille EUROP)

EN VIF : les apophyses transverses et épineuses nécessitent une plus forte pression de la main afin de les identifier.

EN CARCASSE : à l'exception du quartier arrière et de l'épaule, les muscles sont presque partout couverts de graisse.

C'EST BON À SAVOIR

Lors du classement, les épaisseurs de gras entre et sur les côtes ainsi qu'autour des rognons sont également évaluées. Ici, une fiche couche de graisse enveloppe une partie des rognons (classe 2 sur la grille EUROP).



AGNEAU AVEC UN ÉTAT D'ENGRAISSMENT FORT

(classe 4 sur la grille EUROP)

EN VIF : les apophyses transverses et épineuses sont difficilement préhensibles ainsi que les côtes.

EN CARCASSE : les muscles sont couverts de graisse mais encore partiellement visibles au niveau du quartier arrière et de l'épaule.

POUR EN SAVOIR PLUS :

Fiche technique "La grille EUROP de classement pour l'état d'engraissement" sur www.inn-ovin.fr et www.idele.fr

Document rédigé par Laurence Sagot (Institut de l'Élevage/CIIRPO)